



AdAM

動物先端医療センター

AdAM News letter

vol.07

2019 April



三嶋大社の桜

遠き春

～社団法人「ヒトと動物の臨床研究情報センター」の設立～

院長 伊藤 博



今年は気候変動が影響しているのか例年に比べ、桜の開花も遅れ朝夕の気温も低い日々が続きました。いつもであれば富士山の白い衣も春の装いに着替えるはずが、未だ“遠き春”を感じています。

元号も令和と変わりAdAMは今年の4月で2歳を迎えることになりました。牛歩ではありますが新たにMRIを導入することができ、将来の総合医療の動物病院を目指してスタッフと努力して参りたいと思います。

昨年も多くのがんや難治性疾患の愛犬や愛猫達が来院されました。命の灯を消すことなく再び飼い主さんと生活できた患者さんや、想定外あるいは守ることができなかった命など多くのドラマが起こりました。

特にがんは極めて手ごわいところに加え、動物の寿命が短期であることから、その増殖スピードはヒトの数倍の速さで進行していきます。一日でも早く新しい薬や医療の技術開発を発掘しなければなりません。

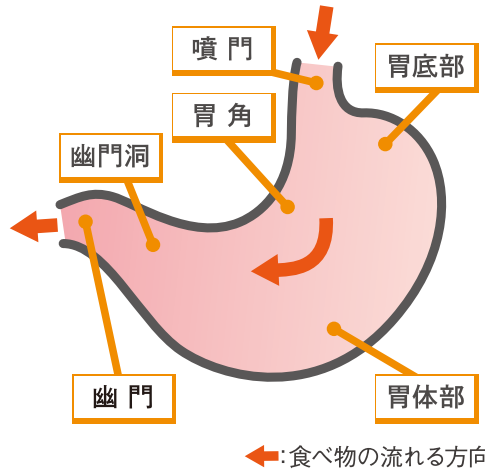
そこで、昨年私達は医学領域における最先端の臨床研究と獣医療における自然発症の動物から得られる臨床データの情報を互いに共有し、従来から抱えている多くの問題点を検討し克服していくための社団法人「ヒトと動物の臨床研究情報センター」を東京医科大学の落谷孝広教授、東大の沖津輝教授と共に設立しました。

その事業の一環として、がんにおける新規医薬品の開発やマイクロRNAの測定により血液、唾液、尿などの体液1滴で瞬時にがん種がわかる体外診断薬の開発に着手しました。この手法を用いて早期にがんが発見され、治療や予後の判定、がんの動きを一早く見極めて対応することが可能になる日が近いと思われま。

今年も少ないスタッフですが最後まで諦めずに病気に立ち向かい、飼い主さんとともに小さな命の灯をお守りしたいと思っています。

胃のはたらき

- 胃の役割は食べ物の**消化と輸送**。
- 胃の入り口から
 - ・噴門(ふんもん)
 - ・胃底部
 - ・胃体部
 - ・幽門洞(ゆうもんどう)
 - ・幽門(ゆうもん)
 と呼ばれる部位で構成。
- 噴門は胃の入り口。
食べ物の逆流を防ぐ。
- 幽門は胃の出口。
十二指腸(小腸)への食べ物の流れを調整。
- 胃壁の細胞から胃液が分泌。
胃液は殺菌・消化・胃粘膜保護などの作用がある。
噴門→幽門→十二指腸へと蠕動(ぜんどう)運動により食べ物が運ばれる。



解説: Dr.古川

胃の異常を疑うサイン

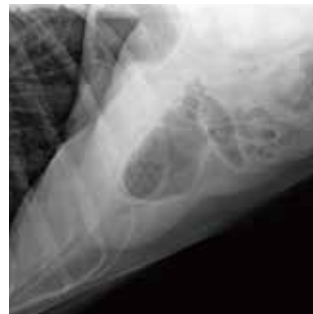- よだれが多い(嘔気)・嘔吐・食欲不振・体重減少
- いずれも胃以外の原因でも起こり得るものですが、長引く場合は注意が必要です。

症例 1

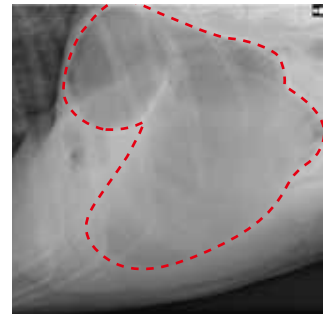
胃拡張・捻転症候群

犬種: グレート・ピレニーズ 年齢: 9才
食後から嘔気が続いたため、来院。緊急手術により一命を取りとめた。

- 胸の深い**大型犬種**に好発。
- 胃に多量の**ガス**が溜まることにより胃が捻れる。
- 食事のあとの運動によりリスクが高まる。
- 緊急疾患として**手術**が必要になるケースが多い。
- 早急に治療しないと**ショック**により**死亡**する。



■ 正常時



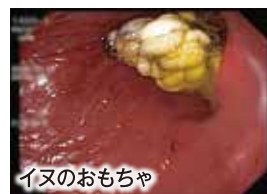■ 胃拡張・捻転時

症例 2

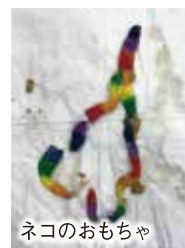
胃内異物(誤食)

- おもちゃや布製品などを誤って飲み込んでしまう。
- 消化出来ないものが胃内に留まって嘔吐を引き起こしたり、小腸に流れて詰まったり(腸閉塞)する。
- 治療法は
 - ・薬物による催吐(強制的に吐かせる)。
 - ・内視鏡による摘出。
 - ・手術による摘出。
- **散歩中**や**留守**の際に起こることが多い。
- 動物が手の届く範囲に**イタズラできるものを置かない**ようにすることが重要。

■ 当センターで摘出した胃内異物の例



■ イヌのおもちゃ



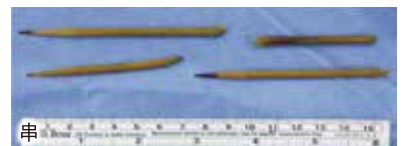
■ ネコのおもちゃ



■ 靴下



■ アイスの棒



■ 串

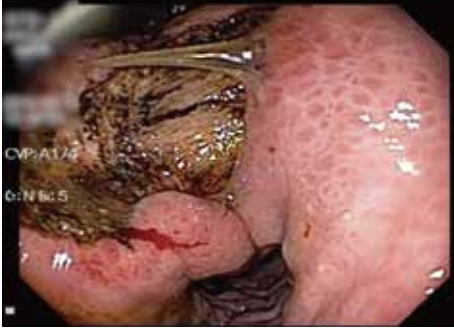症例 3

胃の腫瘍

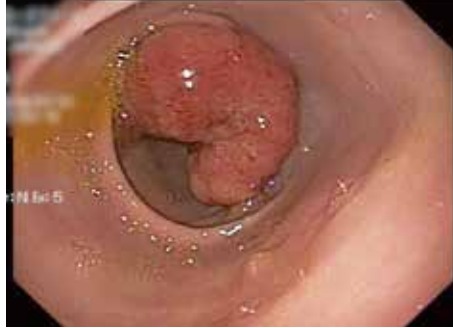- 胃に発生する腫瘍は悪性腫瘍全体の1%程度。
- 中～高齢の動物に好発する。
- 腺癌、リンパ腫、肥満細胞腫、肉腫など様々なタイプが存在。

- 基本的な治療法は外科手術。抗がん剤が有効な例は少ない。
- 発生ステージや部位によっては治療困難な例もある。

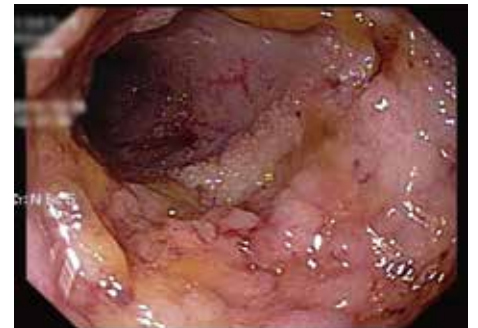■当センターに来院した胃の腫瘍の例



■胃角部の腫瘍



■幽門部の腫瘍



■幽門～十二指腸の腫瘍

症例 4

慢性腸症

- 三週間以上続く嘔吐、下痢。
- 原因は自己免疫の異常と言われているが詳細は不明。
- 食事療法、抗菌薬、免疫抑制剤などにより治療するが、難治性のももしばしば存在する。

■慢性腸症の分類

治療抵抗性腸症 (NRE)

免疫抑制剤反応性腸症 (IRE)
(免疫抑制剤による治療)

抗菌薬反応性腸症 (ARE)
(抗菌薬による治療)

食餌反応性腸症 (FRE)
(低アレルギー食など療法食による治療)



■培養幹細胞の観察



■細胞調整中

当センターにおける新たな取り組み
～標準治療にプラス一手加えるために～

- 新たな治療法や診断マーカーの研究

- 再生医療による治療法

↓
他家脂肪由来間葉系幹細胞による抗炎症効果

- より食べやすく栄養価の高い手作り療法食の開発



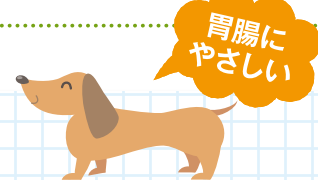■手作り食

AdAMからのお知らせ

手作り入院食 “ささみとカラフルピーマンの炒め物”

春の陽気になり、動物たちも活発に動き始めます。

今回のテーマである「消化器症状」の内容に合わせ、油を控え、消化にも配慮した「低脂肪食」をご紹介します。鶏肉の中でも高たんぱく、低脂質で消化性も優れているささみと、見た目も鮮やかな彩りのピーマンを使った一品です。



5kgの子の食料量

材料	分量
ささみ	60 g
キャベツ	40 g
赤ピーマン	10 g
黄ピーマン	10 g
軟飯or全粥	20 or 50 g
小麦粉	3 g

■レシピ

- ①キャベツ、ピーマンは細かく刻む、ささみは1cm角に切っておく
- ②ささみに小麦粉をふるい、フライパンで焼く
(油を使っていないので焦げやすいので注意!)
- ③ささみに火が通ったら、キャベツ、ピーマンを入れる
- ④最後に軟飯or全粥を入れ混ぜて完成

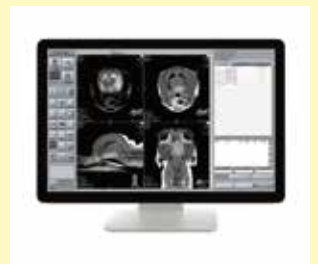■食材とその働き

- ささみ**: 胸肉の一部ですが、肉質も柔らかく、高消化性。低脂肪メニューのお肉は必ずささみです。
- キャベツ**: カルシウム、カリウム、ビタミンCが豊富です。胃腸薬にも使われるビタミンUも含まれ、甘みも感じられる野菜です。
- ピーマン**: パプリカでもOKです。緑色のピーマンが熟すと赤くなり、抗酸化成分であるβカロテンや、ビタミンCが2倍になります。

動物用MRIを導入!

国内製の動物専用MRIを導入しました。

MRIは、「強い磁場」と「電波」を使って体の断面を撮影します。そのため、放射線による被ばくがなく、わんちゃん、ねこちゃんが安心して検査を受けることができます。



動物先端医療センター

Tel.055-988-1660 <http://www.adam-c.com>

伊豆縦貫道 長泉インターすぐ 〒411-0934 駿東郡長泉町下長窪1075

診療受付時間 9:00~12:00/16:00~21:00 予約診療制・年中無休(毎週水曜日は終日オペ日となります)



facebook
始めました!

特別協賛

楽しいが、あふれる。

お買得情報や友だち限定の企画をお届けします!

サントのLINE@

ご登録は
こちらから

サントムーン 検索 LINE ID @suntomoon

SUN TO MOON
サントムーン 柿田川

本館
駿東郡清水町玉川 61-2 TEL055-981-8800
アネックス
駿東郡清水町伏見 58-1 TEL055-983-3003

“欲しい”が見つかるホームページ

サントムーン 検索

夢をカタチに 創るよろこび

Home Assist

ENCHO
ポイントカード

店頭にて発行! その日から貯まる!
エンチャョーの現金ポイントカード

ポイントカード

うれしいWポイント

「エンチャョーカード」にて
お支払い時でも「e-ポイントカード」
にポイントが貯められます。

DIY工房
を利用しよう

様々な手工具・電動工具などを
取り揃えたDIYスペース。
楽しいワークショップも開催!
お気軽にご利用ください。

0120-956-878

本館 AM9:30~PM8:00
資料館 AM8:00~PM8:00

静岡県駿東郡清水町玉川61-2 <https://www.encho.co.jp/>