



止まり木のない小さな小鳥たち

院長 伊藤 博



今年の夏は異常な暑さが続き、体調をくずされていた方も多くいらっしゃったのではないのでしょうか。暑かった夏も過ぎ、空も澄み渡り“天高く馬肥ゆる秋”の季節が到来しました。私の部屋の窓から見える富士山も心なしか多く姿を現してくれるようになりました。

7月より、静岡新聞の「窓辺」という欄に私の人生の一コマを連載させていただきながら、まさに我が人生は“昴”の如く多くの仲間を支えられていることを日々実感しています。

大学の医療センターから、地域に密着した医療を目標にスタッフ皆で努力をしておりますが、重症な患者さんも多く、今更に医療の厳しさを肌で感じております。動物の命は時に私達の期待に反して無情にも灯が消えてしまうことがあり、飼い主さんから叱責を受けることもあります。私達はそのことを真摯に受け止め、科学的な情報の分析を行いながら毅然として

対応していかなければなりません。

しかしながら、私達はその子の為に立ち止まり振り返ることも出来ないまま次の患者さんの病氣と闘わなければならないのが現状です。私達は止まり木で羽を休ませることも許されず、最後まで羽ばたいていなければなりません。

家族の愛する伴侶動物の小さな命を守るためには、卓越した医療技術を要し飼い主さんに正確な情報を伝えることが重要です。スタッフには時に止り木で羽を休ませブラッシュアップの機会を設けさせることも必要かもしれません。

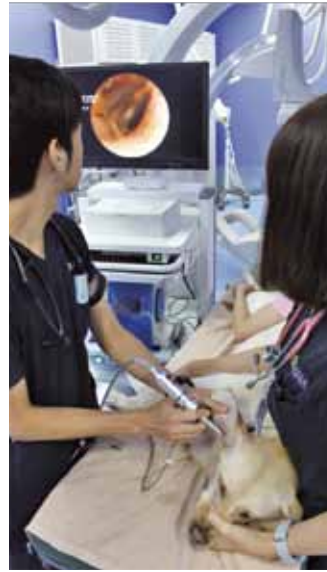飼い主さんと心を通わせ温かく優しい気持ちで、一緒に愛する大切な命を守ることに専念し、自らを研磨していかなければならないことを伝えていきたいと思っています。“病気だけを診るのではなく、飼い主さんと病気になった愛犬や愛猫の気持ちも診れる”スタッフで在りたいと願っています。

硬性耳道内視鏡(オトスコープ)とは?

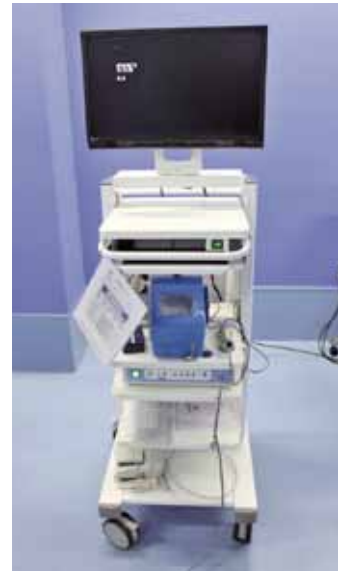硬性耳道内視鏡(オトスコープ)とは、耳の中に入れる内視鏡で胃カメラならぬ耳カメラです。耳道内の炎症や腫瘍を詳細に観察するだけでなく、耳の洗浄や異物除去、腫瘍の生検やレーザー切除などを行うこともできる医療機器です。全身麻酔下での処置が基本ですが、大人しくて協力的であれば、無麻酔で処置を行うことも可能です。

適応例としては、

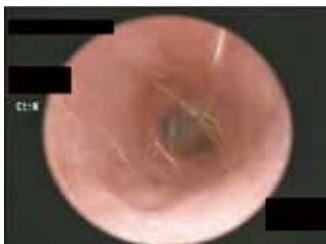- ・難治性外耳炎(耳道奥の異物除去や耳垢洗浄、投薬)
 - ・耳道内腫瘍(生検、レーザー焼灼)
 - ・中耳炎(鼓膜より奥を内視鏡下で洗浄)
- などがあります。



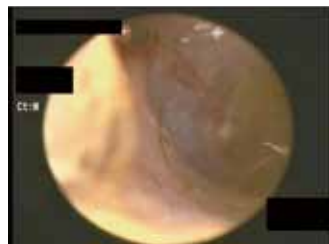■ 施術風景



■ オトスコープ 本体



■ 正常な耳道内(奥に見えるのが鼓膜)



■ 正常な鼓膜



■ オトスコープ プローブ
(耳に挿入する部分)

症例 1

重度慢性外耳炎

犬種:柴犬♂ 年齢:5歳

臨床症状:一年前から両側性の重度外耳炎。対症療法を行うも再燃を繰り返し、耳漏(みみだれ)が悪化したため来院。

耳道内は長期にわたる炎症により重度に狭窄しており、通常の耳洗浄や抗菌薬治療では限界があると診断。

このような場合は通常、耳奥までの洗浄は困難であるが、オトスコープが有効である。処置による痛みも大きいため、全身麻酔下でオトスコープを使用した耳道洗浄を実施。

処置後4ヶ月

炎症により腫れて狭窄していた耳道入り口も改善している。慢性的な外耳炎の多くはアレルギーが根底にあるため、根治は不可のことが多い。今後も定期的な耳洗浄は必要だが、一度オトスコープを使用して耳奥までしっかり洗浄・処置を行うことでその後の日常的なケアが格段に楽になり症状も軽度になる。

■ 初診時 左耳

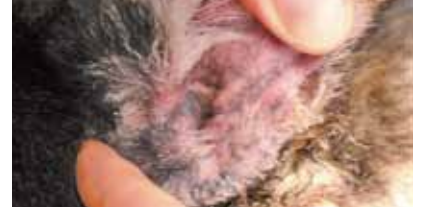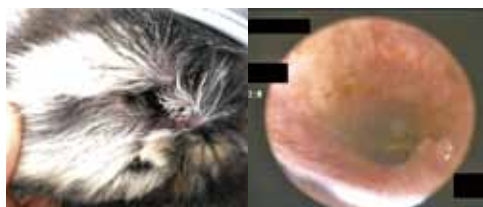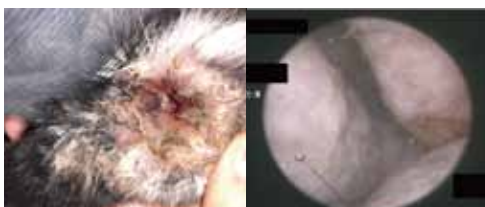
耳道入り口は炎症により腫れて重度に狭窄。内部も同様に狭窄していた。

■ 初診時 右耳

左耳ほど重度な狭窄はないが、炎症により耳道壁が顕著に発赤。

■ 処置後 左耳

耳道入り口の腫れは改善。狭窄が解除され通気が良くなったことで耳漏も良化した。



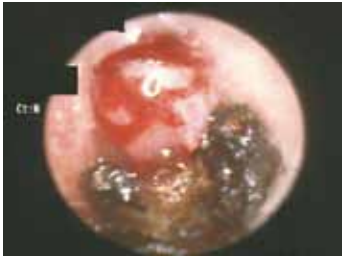症例 2

耳道内ポリープ

種類: 雑種猫♂ 年齢: 5歳

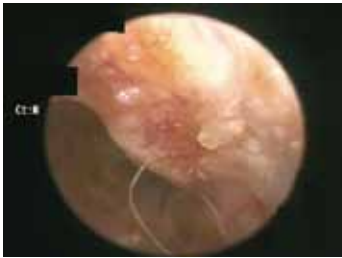臨床症状: 数年前から慢性的な外耳炎を繰り返していた。
かかりつけ医にて耳道内ポリープが見つかったため来院。

全身麻酔下でオトスコープを使用したポリープ切除術を実施。
オトスコープ用鉗子で大きめのポリープを除去した後、取り残した根元の部分を半導体レーザーで焼灼した。



施術前

耳道内を占拠するポリープにより外耳炎が悪化。
慢性的な耳漏(みみだれ)と出血が続いていた。



施術後3ヶ月


ポリープのあった部分はやや隆起して癒痕化しているが外耳炎の症状は消失し、経過良好である。

主な手術器具



■ オトスコープ用鉗子

腫瘍を摘んでちぎり取る。
ちぎり取った破片は病理検査することで腫瘍の種類が診断できる。



■ 半導体レーザー

鉗子で取り残した腫瘍の根っこを焼灼する。

症例 3

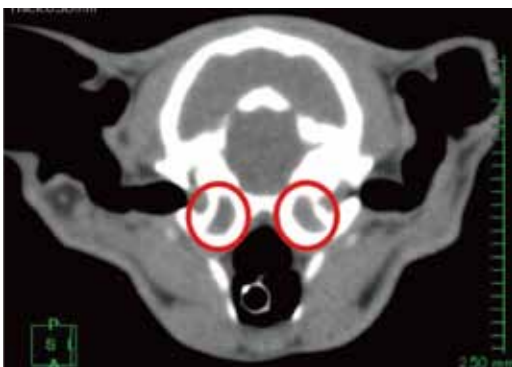中耳炎

種類: ノルウェージャンフォレストキャット♂ 年齢: 2歳

臨床症状: 斜頸(脳神経系の異常により首が傾く)と耳漏(みみだれ)により来院。

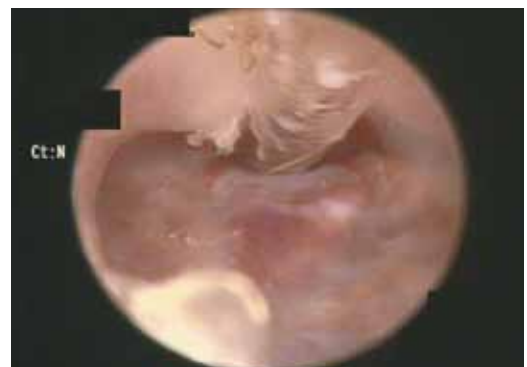症状より、中耳炎を疑い、CT・オトスコープ検査を実施。
本来、中耳内は空洞のため、CTでは黒く抜けるのが正常な状態であるが、CTにて両側の中耳内に炎症性滲出物が蓄積していることが確認できた。(赤丸部分)

鼓膜に穴をあけて、そこからカテーテルを挿入。鼓膜の奥にある中耳に炎症による膿が溜まっているため、カテーテルで膿を吸い出し洗浄した。通常は鼓膜で塞がれているため、中耳へのアプローチにはオトスコープが有効である。穴があいた鼓膜も通常は数週間で再生する。回復まで一ヶ月程度の時間を要したが、中耳の炎症を取り除いたことで、斜頸は改善。中耳炎の再燃予防のため、定期検診を継続中。



■ 頭部CT検査画像

中耳内(赤丸)に炎症性滲出物が認められる。




■ 鼓膜穿刺の様子

鼓膜に穴を開け、そこからカテーテルを挿入して中耳内を洗浄する



胃腸にやさしい



AdAMからのお知らせ

手作り入院食

～鶏むね肉を用いたかぼちゃと小松菜炒め～

例年がない猛暑ですが、ふと涼しい風が頬を撫でていくようになりました。季節の変わり目は人も、動物も体調を崩しやすいので気をつけましょう。精神的に弱い子は人間と同様にストレスに敏感で、またそれが原因となり腸の状態が不安定になる場合があります。今回はお腹に優しい「胃腸食」をご紹介します。

■レシピ

- ①鶏むね肉・小松菜(葉)・かぼちゃは細かく切る
- ②フライパンにごま油を入れ、野菜と鶏むね肉を炒め、水を加えて柔らかく煮てオイスターソースを加える
- ③薄力粉を入れとろみをつける
- ④最後に軟飯か全粥を加えて完成

材料	分量
鶏むね肉	60 g
小松菜(葉)	20 g
オイスターソース	2cc
軟飯か全粥	軟飯: 40 g 全粥: 100 g
ごま油	2cc
かぼちゃ	40 g
水	300~400cc
でんぷん(薄力粉)	1 g

■食材とその働き

●鶏むね肉: 必須アミノ酸がバランスよく含まれており、粘膜を健康に保ち、ダイエットにも効果的なたんぱく源です。



●小松菜: ビタミン、ミネラルが豊富な緑黄色野菜で、整腸作用もあり、粘膜の保護にも効果的です。



●かぼちゃ: 食物繊維が豊富な緑黄色野菜で、抗酸化ビタミンを豊富に含み、皮膚や粘膜の保護に役立つ成分も豊富です。



●ごま油: 植物油は整腸作用、健胃に役立ちます。悪玉コレステロールを減らし、血管も健康に保ちます。



Tel.055-988-1660 http://www.adam-c.com

伊豆縦貫道 長泉インターすぐ 〒411-0934 駿東郡長泉町下長窪1075

診療受付時間 9:00~12:00/16:00~21:00 予約診療制・年中無休(毎週水曜日は終日オペ日となります)



facebook 始めました!

動物先端医療センター

特別協賛

楽しいが、あふれる。



お買得情報や友だち限定の企画をお届けします!

サントのLINE@

ご登録は
こちらから



サントムーン 検索 LINE ID @suntomoon



本館
駿東郡清水町玉川 61-2 TEL055-981-8800
アネックス
駿東郡清水町伏見 58-1 TEL055-983-3003

“欲しい”が見つかるホームページ サントムーン 検索

夢をカタチに 創るよろこび

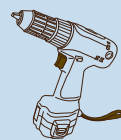e Home Assist



店頭にて発行! その日から貯まる!
エンチャョーの現金ポイントカード

eポイントカード

eポイント
「エンチャョーカード」にて
お支払い時でも「eポイントカード」
にポイントが貯められます。



DIY工房
を利用しよう

様々な手工具・電動工具などを
取り揃えたDIYスペース。
楽しいワークショップも開催!
お気軽にご利用ください。

0120-956-878

本館 AM9:30~PM8:00

静岡県駿東郡清水町玉川61-2 https://www.encho.co.jp/

資料館 AM8:00~PM8:00

